Implante Coclear e Próteses Auditivas Implantáveis

Ricardo Ferreira Bento
Robinson Koji Tsuji

Implantes cocleares

A evolução dos implantes cocleares

Os implantes cocleares como os conhecemos agora são o resultado de pesquisas intensivas nas últimas quatro décadas. No entanto, há uma longa história de tentativas de fornecer audição pela estimulação elétrica do sistema auditivo. O interesse secular na aplicação biológica da eletricidade foi a base para o desenvolvimento dos implantes cocleares.

Em 1950, Lundberg realizou uma das primeiras tentativas registradas de estimular o nervo auditivo com uma corrente sinusoidal durante uma operação neurocirúrgica. Seu paciente só conseguia ouvir ruídos. No entanto, estudo mais detalhado seguido em 1957 por Djourno e Eyries forneceu a primeira descrição detalhada dos efeitos da estimulação direta do nervo auditivo na surdez (Figura1). Em seu estudo, o estímulo parece ter sido bem controlado.

Djourno e Eyries colocaram um fio nos nervos auditivos que foram expostos durante uma operação para colesteatoma. Quando a corrente foi aplicada ao fio, o paciente descreveu sons geralmente de alta frequência que se assemelhavam a uma “roda de roleta de cassino” e um “grilo”. O gerador de sinal forneceu até 1.000 Hz e o paciente gradualmente desenvolveu reconhecimento limitado de palavras comuns, melhorando as capacidades de leitura da fala. O paciente foi capaz de discernir diferenças de tom em incrementos de 100 pulsos e de distinguir palavras como “pap”, “mamn” e “allo”.

Figura 1: Primeiro implante de estimulação elétrica coclear realizado por Djourno e Eyres.

Em 1964, Doyle *et al*. relataram a inserção de uma matriz de eletrodos na cóclea de um paciente com surdez perceptiva total. Os eletrodos foram projetados para limitar a propagação do campo elétrico e estimulados em sequência com ondas quadradas de limiar que foram sobrepostas com sinais de fala. Os quatro eletrodos não foram especialmente implantados para aproveitar a distribuição espacial das fibras nervosas auditivas respondendo a diferentes frequências e o resultado obtido se revelou apenas satisfatório. No entanto, foi significativo que o paciente tenha sido capaz de repetir frases.

Outro pesquisador, Simmons (1966) forneceu um estudo mais extenso, no qual os eletrodos foram colocados através do promontório e vestíbulo diretamente no segmento modiolar dos nervos auditivos. As fibras nervosas que representam diferentes frequências puderam ser estimuladas. O paciente foi testado para avaliar o efeito de alterações na frequência e intensidade do sinal, e demonstrou que, além de ser capaz de discernir a duração do sinal, algum grau de tonalidade poderia ser alcançado.

As aplicações clínicas da estimulação elétrica do nervo auditivo foram refinadas por House (1976) e Michelson (1971) por meio da implantação de eletrodos na escala timpânica acionados por estimuladores receptores implantáveis. Dr. William House observou as percepções dos pacientes quando pequenas correntes elétricas eram introduzidas no promontório durante procedimentos do ouvido médio sob anestesia local. As barreiras técnicas, entretanto, mostraram-se frustrantes.

No início dos anos 1960, House implantou vários dispositivos em pacientes voluntários totalmente surdos. Embora tenham sido rejeitados devido à falta de biocompatibilidade do material isolante, o fato de terem

funcionado por um curto período de tempo proporcionou otimismo em relação a uma solução para a surdez neurossensorial. House se uniu a Jack Urban, um engenheiro muito inovador, para finalmente tornar os implantes cocleares uma realidade clínica. Os novos dispositivos se beneficiaram das crescentes capacidades de fabricação de microcircuitos derivadas da exploração espacial e do desenvolvimento de computadores.

Figura 2: Professor Willian House.

Em 1972, um processador de fala foi desenvolvido para interagir com o implante de eletrodo único House 3M e o primeiro a ser comercializado. Mais de mil unidades desses dispositivos foram implantadas entre 1972 e meados da década de 1980, ocasião em que o critério de idade para uso desse dispositivo foi reduzido de 18 para dois anos.

Durante a década de 1980, várias centenas de crianças foram implantadas com o dispositivo de canal único House 3M. O FDA (Food and Drug Administration; em português, Administração de Alimentos e Medicamentos) aprovou formalmente o implante coclear 3M/House em novembro de 1984. No final dos anos oitenta, praticamente todas as principais preocupações sobre o sucesso e a segurança a longo prazo dos implantes cocleares foram amplamente resolvidas, porém os implantes cocleares da 3M House não traziam discriminação de palavras ao paciente.

Clemente Ribeiro de Almeida contou-nos ter também feito experiências, há muitos anos, com implantes cocleares, antes das cirurgias feitas por House:

> *Nós fizemos uma experiência e achamos que não dava certo. Tínhamos lido o trabalho de um camarada de São Francisco, no qual ele fez um estudo em alguns pacientes e tentou fazer um implante. Os implantes, na realidade, começaram na França. Um fisiologista que fazia experiência colocando eletrodos no nervo auditivo teve um colesteatoma de cada lado, perdeu completamente a audição, e pediu para um amigo que era otorrino fazer um implante nele*

que funcionou durante algum tempo, mas depois, como os materiais eram muito ruins, ele acabou desistindo da situação.

Posteriormente, nos Estados Unidos, foi feito em um grupo de cinco pacientes, que abandonaram, e nós retomamos aqui para saber como poderia ser estimulado o labirinto. Selecionamos dois casos que tinham anacusia e vertigem, em que estava indicada a labirintectomia unilateral, pois tinham audição do outro lado.

Eles foram operados com anestesia local, deitados sobre um fone de audiômetro; uma fonoaudióloga ficava dando diversos tipos de estímulos e um neurofisiologista, hoje titular de neurofisiologia aqui, dava o estímulo com eletrodo de ouro em diversos pontos, dentro da cóclea, no promontório, no conduto auditivo, e o camarada respondia correlacionando com estímulo acústico.

Trabalhamos em dois casos e chegamos à conclusão de que era impossível ter uma discriminação auditiva porque a resposta era sempre em torno de 2.000 Hz, qualquer lugar onde fosse colocado o eletrodo. Acabamos por desistir da experiência.

Cinco anos mais tarde, William House tentou de novo, fazendo uma reabilitação e o que salvou esses pacientes foi a reabilitação. Exatamente o que faltou para nós e para o grupo de São Francisco foi a reabilitação. Eu acho que a gente tenta coisas novas, nem sempre dá certo, mas, às vezes, acaba acontecendo alguma coisa.

Os implantes cocleares com multicanais

Durante esse mesmo período, o trabalho fora dos Estados Unidos estava progredindo, mais notavelmente na Austrália, na Universidade de Melbourne com Graeme Clark, e, na Áustria, na Universidade de Técnica de Viena com Ingeborg e Erwin Hochmair. Esses pesquisadores desenvolveram os dispositivos de múltiplos canais, que é a tecnologia utilizada até os dias de hoje, pois melhoraram muito a capacidade de reconhecimento de fala em comparação com o dispositivo de canal único.

Em Viena, no ano de 1977, Ingerborg e Erwin Hochmair desenvolveram o

primeiro implante coclear microeletrônico multicanal implantado em um ser humano no mundo. Ele tinha oito canais, uma taxa de estimulação de 10.000 pulsos por segundo por canal, oito fontes independentes de corrente e um eletrodo flexível para uma inserção de 22 a 25mm na cóclea. Esse dispositivo foi implantado pelo Prof. Kurt Burian (1924-1996) em 16 de dezembro de 1977 pela janela redonda na escala timpânica (Figura 3).



Figura 3: Primeiro implante coclear multicanal, da marca Med-el, e o Prof. Kurt Burian.

No ano seguinte, 1978, Graeme Clark fez sua primeira cirurgia de implante coclear multicanal no Royal Victorian Eye and Ear Hospital, em Melbourne, Austrália. O primeiro paciente se chamava Rod Saunders e recebeu o dispositivo, que se tornaria o mais usado no mundo nas décadas seguintes sob o nome de *Implante Coclear Multicanal Nucleus*. Esse foi o primeiro implante multicanal aprovado para uso clínico pelo FDA, em 1985, aprovação que representou um avanço significativo na área de dispositivos médicos para a audição.

Figura 4: Ricardo Ferreira Bento e Graeme Clark.

Ao longo da década de 1990, estudos clínicos e de ciências básicas resultaram em avanço na tecnologia de implantes e em abordagens clínicas para implantes cocleares. O ele-

trodo e o processador de fala agora produzem estratégias de codificação associadas a níveis de desempenho sucessivamente mais altos.

O sucesso comercial dos dispositivos Nucleus e Med-el desencadeou a aceitação de implantes como dispositivos assistivos. Ao longo dos anos, os pacientes com implantes se tornaram mais numerosos e os riscos foram minimizados. Mais pessoas aceitaram que os implantes tinham vindo para ficar e são hoje o estado da arte para o tratamento da surdez profunda e severa, em crianças e adultos. Atualmente, cinco companhias produzem implante coclear, além das duas já citadas: a americana Advanced Bionics, a Oticon Medical, recém-adquirida pela Cochlear Corp., e a chinesa Nurotron.

Os implantes cocleares no Brasil

Em 1972, Ugo Fisch realizou, em Zurique, o II Curso Internacional de Microcirurgia Transtemporal do Meato Acústico Interno. Depois da reunião científica, um pequeno grupo de participantes se reuniu na cidade de Bürgenstock e entre eles estavam o brasileiro Pedro Luiz Mangabeira Albernaz e o americano William House. Este mostrou aos presentes um filme sobre a realização de um implante coclear e sobre as etapas de reabilitação do paciente.

Em 1977, Pedro Luiz Mangabeira Albernaz fez o primeiro implante coclear do Brasil, utilizando-se de um dispositivo monocanal da 3M-House.



Figura 5: Professor Pedro Luiz Mangabeira Albernaz.

Em 1986, em São Paulo, Ricardo Ferreira Bento realizou o primeiro implante multicanal no Hospital das Clínicas da Faculdade de Medicina da Universidade de São Paulo (FMUSP), com resultado surpreendente na discriminação de voz. O dispositivo implantado foi da marca Synphonics e contou com a presença do médico americano Dr. Jack L. Puleck. Era um dispositivo do tipo percutâneo com a conexão por meio de um dispositivo RCA, que atravessava a pele. Apesar do sucesso ini-

cial, o dispositivo percutâneo apresentou problemas de infecção e hoje em dia não é mais utilizado.

Figura 6: Ricardo Ferreira Bento e Jack Puleck no primeiro implante coclear multicanal do Brasil, janeiro de 1986.

No ano de 1990, na Universidade de São Paulo (Campus Bauru), o Prof. Dr. Orozimbo Alves da Costa Filho fez o primeiro implante multicanal Nucleus, já com conexão transcutânea, o que deu muito certo, sendo a tecnologia atualmente utilizada. Sobre essa primeira cirurgia, o Prof. Orozimbo faz o seguinte relato:

> *No final de 1989, criamos uma equipe multiprofissional no Centro de Reabilitação de Anomalias Craniofaciais da USP (Bauru). A preocupação inicial era que fosse um grupo multiprofissional com médico otorrino, fonoaudiólogo, psicólogo, neuropediatra, radiologista e assistente social.*
>
> *Criamos um protocolo que abrangia a indicação, avaliação pré-operatória, a cirurgia e, principalmente, o seguimento pós-cirúrgico. Esse protocolo visava principalmente criar diretrizes para que o procedimento fosse realizado no SUS (Sistema Único de Saúde).*
>
> *Assim, no dia 17 de maio de 1990 foi realizada a primeira cirurgia em um paciente adulto acometido de surdez por meningite – com ótimo resultado. Após dois anos, em 3 abril de 1992, com a aprovação pelo FDA americano de cirurgias em crianças a partir de dois anos, realizamos a primeira cirurgia em uma criança.*

Prof. Orozimbo ressalta a importância do sucesso nessas primeiras cirurgias, pois isso deu credibilidade ao procedimento de implante coclear, que, mais tarde, foi definitivamente incorporado como um Procedimento Padrão Ouro para o tratamento da surdez severa e profunda. Ressalta ainda a importância da participação de sua esposa, a fonoaudióloga Profa. Maria Cecilia Bevilaqua, como parte da equipe multidisciplinar que criou o protocolo que orientou os novos centros de implante coclear. Ele salienta o pioneirismo da Otologia brasileira no implante coclear:

Quando íamos visitar grupos europeus e americanos, quem tinha muita experiência tinha apenas 14 pacientes operados, mas eu fazia questão de ir lá conhecer o trabalho e a experiência, nem que fosse de apenas um caso, pois minha preocupação sempre foi evitar as complicações. No início, as incisões eram grandes, o que gerava alto índice de complicações de retalho.

Figura 7: Professor Dr. Orozimbo Alves da Costa Filho.

Em 1989 foi criado o Centro de Implantes na FMUSP, programa coordenado por Ricardo Ferreira Bento, com apoio do Banco Internacional de Desenvolvimento; foi criado juntamente com o Departamento de Bioengenharia do InCor (Instituto do Coração) com o Engenheiro Adolfo Lerner. Nessa época era difícil a importação de produtos eletrônicos devido a uma lei de reserva tecnológica. Ricardo Ferreira Bento, após visita técnica à Universidade de Colônia, na Alemanha, e com auxílio do engenheiro Werner Surt, então desenvolve um implante coclear nacional chamado *FMUSP-1* (Figura 8), que chegou a ser implantado em 20 pacientes. Logo em seguida, com o fim da reserva de mercado decretado pelo presidente Fernando Collor de Melo, a importação dos dispositivos de implante coclear foi facilitada e o projeto do implante coclear nacional, abandonada.

Figura 8: Implante coclear brasileiro FMUSP-1 e Francisco, o primeiro paciente implantado.

O trabalho de pesquisa com o implante coclear brasileiro junto com o InCor é considerado pela Comissão de Pesquisas da FMUSP uma das 34 maiores inovações criadas nos 110 anos na instituição, comparando-o aos transplantes cardíacos realizados pelo Prof. Euclides Zerbini e pelos transplantes de fígado intervivos realizados pelo Prof. Marcel Cerqueira.

Figura 9: Prof. Ricardo Ferreira Bento e o engenheiro Werner Surt.

Ricardo Ferreira Bento cita a importância desse grupo no desenvolvimento do implante coclear no Brasil:

> *Para esse programa tivemos a participação essencial da Fonoaudiologia da Otorrinolaringologia, liderada pela fonoaudióloga Maria Valéria Goffi Gomes, que segue conosco até hoje, e com a psicóloga Heloisa Nashala. Essa colaboração interdisciplinar e interprofissional foi essencial para o progresso do implante no Brasil. Hoje nosso Grupo do HCFMUSP já realizou mais de três mil implantes, sendo um dos maiores grupos do mundo, com a participação do Prof. Dr. Rubens Vuono de Brito Neto e o Prof. Dr. Robinson Koji Tsuji, entre outros cirurgiões.*
>
> *Esse grupo publicou centenas de trabalhos em revistas médicas nacionais e internacionais, e, principalmente, trabalhou para que o Ministério da Saúde pagasse todas as cirurgias de implante, o que levou a que a medicina suplementar (convênios) fosse obrigada a pagar também.*
>
> *Nosso grupo tem duas patentes registradas: a do implante coclear e da transmissão de informações via luz de infravermelho através do tímpano, recebido por um led colocado atrás da membrana timpânica. Conti-*

> *nuamos hoje sendo o grupo que mais opera crianças e adultos pelo SUS e saúde suplementar na América Latina. Realizamos também a primeira cirurgia minimamente invasiva, que possibilitou a preservação do resíduo auditivo.*

Em 1990, iniciou-se o Programa de Implantes Cocleares do Hospital de Reabilitação de Lesões Labiopalatais de Bauru, com a coordenação de Orozimbo Alves da Costa Filho. A inserção do implante coclear na tabela de procedimentos do SIH/SUS (Sistema de Informações Hospitalares do Sistema Único de Saúde) ocorreu no ano de 1993, sendo o Hospital de Pesquisa e Reabilitação de Lesões Labiopalatais da Universidade de São Paulo, Campus Bauru, o hospital autorizado a realizar o procedimento (Portaria PRT/SAS/MS nº 126).

Temos notícia (sem maiores detalhes) de um implante coclear realizado no Rio de Janeiro pelo falecido Prof. Juan Carlos Maiztegui Antúnez. Em 1996, Prof. Luiz Lavinsky realizou o primeiro implante coclear da marca Med-el no Hospital das Clínicas de Porto Alegre, Rio Grande do Sul, e, segundo ele, o paciente era um médico, o qual utiliza o dispositivo até os dias de hoje. Nesse mesmo ano, o Prof. Dr. Pedro Luiz Mangabeira Albernaz fez o primeiro implante da marca Advanced Bionics (modelo Clarion) do Brasil.

Em 1999, foi realizado o primeiro implante coclear em Curitiba, Paraná, pelo Dr. Antonio De La Cruz, de Los Angeles, em um curso organizado pela Universidade Federal do Paraná, coordenado por Herton Coifman e Marcos Mocellin. Em agosto de 2000, em Natal, Rio Grande do Norte, a equipe do Otocentro – Hospital do Coração de Natal, coordenada por Luiz Rodolpho Penna Lima Junior, realizou o primeiro implante coclear multicanal das Regiões Norte e Nordeste do Brasil, em cooperação com a equipe do Centro de Pesquisas Audiológicas do Hospital de Reabilitação das Anomalias Craniofaciais da USP – Bauru, coordenado por Orozimbo Alves da Costa Filho.

Em 2007, Ricardo Ferreira Bento e Robinson Koji Tsuji realizam a primeira cirurgia de implante coclear bilateral simultânea no Brasil em uma criança de dois anos de idade. Sobre essa experiência, temos o relato do Prof. Dr. Robinson Tsuji:

> *Naquela época, era consenso que o implante coclear deveria ser realizado em apenas uma orelha. O implante bilateral era considerado uma heresia.*

O Dr. Ricardo tinha acabado de participar de um congresso europeu e visto alguns trabalhos sobre os benefícios da implantação bilateral. Voltou com a convicção de que realmente era o melhor a se fazer. A cirurgia foi realizada no Hospital Santa Rita, de São Paulo, em um bebê de 18 meses de idade. Cada um fez um lado e demoramos um total de três horas. A telemetria foi feita pera fonoaudióloga Valéria Goffi.

A criação da portaria SUS de implante coclear

A criação desta portaria foi o que possibilitou o acesso aos implantes cocleares no Brasil, o que ocorreu por meio do trabalho do Prof. Dr. Ricardo Ferreira Bento, na época presidente da Sociedade Brasileira de Otologia. Ele conta como foi a reunião com o Ministro da Saúde, José Serra:

Agendei como presidente da SBO uma reunião com o então ministro José Serra para apresentar a proposta de uma portaria ministerial que instituiria o implante coclear no SUS em todo o país. Era o ano de 1998 e fui recebido pelo ministro. Depois de apresentar o que era o implante coclear, ele me fez uma pergunta: – Se o indivíduo faz o implante coclear, ele melhora a ponto de deixar de precisar auxílio do INSS? Respondi que na Inglaterra isso ocorre. Como economista, ele deve ter pensado na economia que isso poderia gerar ao sistema previdenciário brasileiro. Chamou, então, um assessor e pediu que elaborasse uma portaria nos moldes que tínhamos apresentado.

No ano seguinte foi publicada a Portaria nº 1.278, de 20 de outubro de 1999, que dava as diretrizes para a implantação de centros SUS de implante coclear no Brasil. Um fator decisivo para o sucesso do programa foi que conseguimos que o implante coclear fosse considerado um procedimento estratégico e extrateto.

A importação dos implantes cocleares

A primeira empresa a ter representação no Brasil foi a Med-el, por meio da CAS (Companhia de Aparelhos Auditivos), em 1996; até então eram vendidos uns poucos aparelhos por importação direta. O primeiro modelo comercializado pela Med-el foi o Pulsar.

No ano seguinte, em 1997, a Cochelar Corp. também passou a ter represen-

tação em território nacional, inicialmente por meio da empresa Widex, que não acreditou na viabilidade do projeto e acabou desistindo. Logo em seguida, já sob o impulso da nova portaria de implantes cocleares e, devido à proximidade comercial de Rick Jan Cola, diretor-executivo da Cochlear Corp. e Claudio Rigamonte, a parceria foi concedida à empresa Politec.

No início, essa parceria trouxe certa desconfiança, pois a Politec atuava no ramo de catéteres e não tinha *expertise* em aparelhos auditivos, porém, realizando um bom trabalho, rapidamente ganhou a confiança da comunidade médica e transformou o implante coclear Nucleus no dispositivo mais vendido no Brasil por muitos anos. O primeiro modelo comercializado foi o implante Nucleus 22.

A Advanced Bionics iniciou a comercialização em 2006, em princípio com o dispositivo Clarion. Em 2010 se iniciou a comercialização dos implantes cocleares Digisonic, da empresa francesa Neurelec, que mais tarde foi comprada pela Oticon Medical, em 2013, mudando o nome da linha de implantes para Neuro. A divisão de implantes cocleares da Oticon Medical foi adquirida, então, pela Cochlear Corp.

O Curso Multicêntrico de Implantes Cocleares

Em abril de 2004 foi promovido o I Curso Internacional UNICAMP e CPA-HRAC/USP – Bauru de Implantes Cocleares, na Disciplina de Otorrino-Oftalmo do HC-UNICAMP. O curso foi organizado pelo Dr. Paulo Porto (UNICAMP), pelo Prof. Orozimbo Alves da Costa Filho, pelo Dr. Domingos Lamônica (Bauru), pelo Prof. Leopoldo Cordero, convidado da Argentina. A Prof.ª Valéria Goffi (HC-USP) foi convidada para organizar o currículo destinado aos fonoaudiólogos, em conjunto com a fonoaudióloga Silvia Curi (UNICAMP), sob a coordenação da Prof.ª Maria Cecília Bevilacqua (CPA-HRAC/Bauru).

Med-el Pulsar. Primeiro modelo do implante coclear Med-el comercializado no Brasil)

Figura 10: Curso Multicêntrico de Implantes Cocleares (2006). 1 – Orozimbo Alves da Costa Filho; 2 – Ricardo Ferreira Bento; 3 – Luiz Rodolpho Penna Lima Junior; 4 – Arthur Menino Castilho; 5 – Domingos Lamônica; e 6 – Paulo Porto.

Figura 11: Curso Multicêntrico de Implantes Cocleares – Treinamento prático no laboratório de dissecção.

Em 2008, o Grupo de Implante Coclear do Hospital das Clínicas de São Paulo, chefiado pelo Prof. Dr. Ricardo Ferreira Bento, se une a esse grupo e cria o Curso Multicêntrico de Implantes Cocleares, formado por essas três instituições e com o objetivo de proporcionar formação e habilitação a novas equipes de implante coclear. O curso continua até hoje, agora incorporando também as próteses implantáveis. Chegou a ter quatro cursos anuais. Hoje é realizado anualmente no Hospital das Clínicas de São Paulo, com a colaboração da USP de Bauru e tendo como docentes, além do Prof. Dr. Ricardo, os professores Dr. Rubens Vuono de Brito Neto, Dr. Robinson Koji Tsuji e Dr. Luiz Fernando Lourençone.

O Curso Multicêntrico de Implantes Cocleares e Próteses Implantáveis foi – e continua sendo – o principal formador de médicos e fonoaudiólogos do país, sendo responsável pela disseminação e popularização do procedimento, o que garantiu o acesso a essa tecnologia por pacientes de todo o país. Ossos temporais artificiais foram também desenvolvidos para treinamento de inserção de eletrodos – é o *otobone*, utilizado normalmente hoje em dia.

Figura 12: Curso Multicêntrico de Implantes Cocleares 2008, São Paulo.

Os implantes auditivos de tronco cerebral (ABI – Auditory Brainstem Implant)

O ABI é uma alternativa para pacientes com malformações de orelha interna, aplasia de nervo coclear e tumores que não podem se beneficiar do uso do implante coclear; age estimulando diretamente o tronco encefálico (mais precisamente o núcleo coclear). Ele pode proporcionar percepção de sons ambientais e, em alguns casos, ajudar na compreensão da fala, especialmente quando combinado com leitura labial. No entanto, o desempenho varia muito entre os pacientes e, geralmente, não muito inferior ao desempenho dos implantes cocleares.

As primeiras pesquisas em estimulação auditiva do tronco cerebral começaram a ganhar força nos anos 1970, com os primeiros testes experimentais realizados em animais, demonstrando que era possível criar uma percepção sonora ao se estimular diretamente o tronco cerebral. Em 1979, pesquisadores da House Ear Institute (Los Angeles, EUA), liderados pelo Dr. William House, realizaram o primeiro implante auditivo de tronco cerebral em um paciente com neurofibromatose Tipo 2 (NF2).

Em 1992, o ABI foi aprovado pela Food and Drug Administration (FDA) dos Estados Unidos para uso em pacientes com NF2. Em 2005, começaram os primeiros implantes em crianças com malformações cocleares ou ausência do nervo auditivo pelo Prof. Vittório Colletti, da Universidade de Verona, Itália.

O primeiro implante de tronco cerebral em adultos no Brasil foi realizado pelo Prof. Ricardo Ferreira Bento com o neurocirurgião americano William E. Hitzelberg, em 2 de setembro de 2005. O primeiro implante de tronco cerebral em crianças realizado no Brasil foi feito pelo Prof. Ricardo Bento e Vittório Colletti em 2007 no Instituto de Psiquiatria do Hospital das Clínicas de São Paulo.

Sobre a primeira cirurgia de ABI no Brasil, Ricardo Ferreira Bento apresenta o seguinte relato:

> *O primeiro paciente foi operado no Hospital Albert Einstein, em São Paulo. Era um paciente com neurofibromatose tipo 2. Para a cirurgia vieram o otorrinolaringologista americano Antonio De La Cruz e o neurocirurgião Hitzelberg. A cirurgia foi marcada aproveitando que o De la Cruz vinha para dar*

aula no congresso mundial de otorrinolaringologia. A equipe brasileira era composta, além do Dr. Ricardo, pelo Dr. Rubens Vuono de Brito Neto e o Dr. Robinson Koji Tsuji. Estava combinado que De La Cruz faria a cirurgia, porém houve um atraso e ele demorou muito. Como o paciente já estava anestesiado, o Prof. Ricardo Bento teve que iniciar a cirurgia e, quando o De La Cruz chegou, a cirurgia já tinha finalizado.

Figura 13: Equipe médica do primeiro ABI do Brasil, acompanhada pelo anestesista. Da esquerda para a direita: Prof. Dr. Robinson Koji Tsuji, Prof. Dr. Ricardo Ferreira Bento, Prof. Dr. Willian E. Hitzelberg, Dr. Marcos de Queiroz Telles Gomes e Prof. Dr. Rubens Vuono de Brito Neto.

Acerca do primeiro ABI em crianças, temos o relato do Dr. Robinson Koji Tsuji:

O ABI em crianças ainda era um procedimento novo, realizado apenas na Itália pelo Prof. Colletti. Dada a complexidade, o Prof. Ricardo chamou o Prof. Colletti para auxiliar na primeira cirurgia, a qual foi feita em um menino de três anos de idade, com malformação bilateral de orelha interna e nervo coclear. Apesar de toda apreensão, a cirurgia transcorreu tranquilamente, sendo utilizada a via retrossigmoidea, e durou menos de três horas.

Figura 14: Primeiro implante coclear em crianças no Brasil. Composição da equipe médica, da esquerda para a direita: Prof. Dr. Robinson Koji Tsuji, Prof. Dr. Ricardo Ferreira Bento, Prof. Dr. Vittório Colletti e Prof. Dr. Rubens Vuono de Brito Neto.

Ricardo Ferreira Bento descreveu uma técnica cirúrgica inédita para colocação do implante de tronco cerebral:

> *Desenvolvi a via infratemporal para colocação do ABI, sem lesar os canais semicirculares e o bulbo da jugular, passando por trás do labirinto, abrindo a dura máter e chegando em cima dos nervos cranianos baixos, o nono, décimo e décimo primeiro pares. Esse acesso permite encontrar o forame de Lushka, onde será introduzido o eletrodo. Essa técnica não necessita de craniotomia, é rápida e não afasta o cerebelo.*

Próteses de auditivas osteoancoradas

A prótese auditiva de vibração óssea é um dispositivo que utiliza a condução óssea para transmitir o som diretamente ao ouvido interno, contornando a orelha externa e média. Esse tipo de prótese é uma solução para pessoas com perda auditiva condutiva ou mista, ou surdez unilateral, e que não podem utilizar aparelhos auditivos convencionais, seja por agenesia, estenose de meato acústico externo ou otites crônicas.

Na década de 1960, o Prof. Per-Ingvar Brånemark, pesquisador sueco pio-

neiro em osseointegração, descobriu que o titânio poderia se integrar ao osso de forma estável, o que abriu caminho para a aplicação dessa tecnologia na audiologia.

Em 1977, o otorrinolaringologista Anders Tjellström, em colaboração com Brånemark, realizou os primeiros testes clínicos de uma prótese auditiva osteoancorada em humanos no Hospital Universitário Sahlgrenska, na Suécia. O dispositivo experimental consistia em um implante de titânio ancorado no osso do crânio, ao qual se acoplava um processador de som.

Em 1981, o primeiro sistema comercial, denominado BAHA (Bone Anchored Hearing Aid), foi aprovado para uso clínico na Suécia. Em 1987, foi aprovado na Europa e começou a ser comercializado. Em 1996, a FDA aprovou o BAHA para uso nos Estados Unidos.

A partir dos anos 2000 a tecnologia se expandiu para atender a pacientes com surdez unilateral neurossensorial (SSD – Single-Sided Deafness) e foram desenvolvidos sistemas com tecnologia transcutânea, como o BAHA Attract, o BoneBridge e, mais recentemente, o OSIA, que utiliza um ímã para manter o processador no lugar, eliminando a necessidade do pilar externo percutâneo.

Hoje existem três fabricantes: a Cochlear™, a Med-el e a Oticon Medical.

A primeira cirurgia de prótese osteoancorada no Brasil foi um BAHA e realizada por Ricardo Ferreira Bento na FMUSP em 1996. Ele nos conta como foi esse episódio:

> *O BAHA era fabricado por um fabricante sueco antes de ser comprada pela Cochlear Corp. A primeira cirurgia de BAHA realizada no Brasil foi em uma criança com síndrome de Treacher Collins, filho de uma médica gaúcha. O dispositivo foi comprado na Inglaterra pelo valor de 3.500 dólares. A cirurgia foi um sucesso e o paciente utiliza o dispositivo até hoje.*

Hoje, além dessas próteses, está disponível o sistema PONTO, da Oticon, que é percutâneo e igual ao BAHA, e os sistemas transcutâneos BoneBridge, da Med-el, o BAHA Attract e OSIA, da Cochlear Corp., e o Sentio, da Oticon.

Em 20 de dezembro de 2013, o Dr. Vagner Antônio Rodrigues da Silva realizou no Hospital da Beneficência Portuguesa de São Carlos o primeiro implante Bonebridge (Med-el) no Brasil, utilizando o modelo BCI-601. Ele apresenta o seguinte relato:

Figura: OSIA2 (Cochlear)

Figura: Sistema BAHA (Cochlear).



Primeiro modelo do Implante coclear Nucleus (Cochlear corp) comercializado no Brasil.

O paciente, um professor do Ensino Médio e músico de 31 anos de idade na época, havia passado por uma mastoidectomia radical no ano anterior devido a um colesteatoma. Após a cirurgia, tentou utilizar aparelhos auditivos convencionais, mas não conseguiu se adaptar. Foi-lhe sugerido o uso de uma prótese de ancoramento ósseo percutâneo. Entretanto, ele optou por não a utilizar, pois tinha receio de infecções relacionadas ao pino exposto. Ao saber da disponibilidade do BoneBridge, recomendou-se a cirurgia, que o paciente aceitou prontamente. O dispositivo foi colocado na região retrossigmoidea na orelha direita. Desde então, após 12 anos, o professor segue utilizando a prótese diariamente, obtendo excelentes resultados em ganho auditivo.

Em agosto de 2020, Dr. Luciano Silveira e Dr. Robinson Koji Tsuji realizaram a primeira cirurgia de BoneBridge2 (Med-el) em Dourados, Mato Grosso do Sul. Sobre esse episódio Dr. Koji faz o seguinte relato:

Era uma criança com malformação de Treacher Collins. O espaço na cavidade era muito pequena e já se previa uma cirurgia bastante difícil; provavelmente seria necessário colocar na posição retrossigmoidea. Fiquei sabendo por acaso que a importação do BoneBridge2 tinha acabado de chegar e pedi para o Sr. Thomaz, da Med-el, trocar o dispositivo, mesmo mais caro, sendo prontamente atendido. O perfil mais fino do BoneBridge2 facilitou muito a cirurgia, permitindo, inclusive, que fosse posicionado na mastoide, tornando-a muito fácil, segura e com excelente resultado.

Figura 15: BoneBridge e BoneBridge2 lado a lado.

Em 20 de maio de 2021, Dr. André Luiz Ataíde realizou a primeira cirurgia de prótese auditiva OSIA (Cochlear Corp.) do Brasil, na cidade de Londrina, Paraná.

Figura 16: Cirurgia de OSIA (Cochlear Corp.), realizada no Hospital das Clínicas de São Paulo, em junho de 2021. Prof. Dr. Ricardo Ferreira Bento e Prof. Dr. Robinson Koji Tsuji.

Em 2 de abril de 2025, Prof. Dr. Robinson Koji Tsuji e Prof. Dr. Ricardo Ferreira Bento realizaram a primeira cirurgia de prótese auditiva osteoancorada Sentio (Oticon Medical) do Brasil e da América Latina.

Figura 17: Primeira cirurgia de prótese auditiva Sentio (Oticon Medical) realizada pelo Prof. Dr. Robinson Koji Tsuji.

Próteses auditivas totalmente implantáveis

Foram desenvolvidas no Brasil dois modelos de prótese auditiva totalmente implantáveis: o Carina (Cochlear Corp., Austrália) e o Esteem (Envoy Medical, Minnesota, EUA). Ainda que tenham sido descontinuadas pelos seus fabricantes, deixaram lições e aprendizados importantes. Ambas as próteses apresentaram um problema de difícil solução: a durabilidade da bateria interna implantada, exigindo a necessidade de reoperações periódicas, a cada cinco anos em média, o que se mostrou depois ser um grande problema.

O Carina apresentava o inconveniente adicional de que a bateria tinha que ser carregada todos os dias por indução eletromagnética e o problema do microfone interno, implantado embaixo da pele que trazia abafamento com consequente perda da qualidade sonora. Sua comercialização foi descontinuada em 2020.

Sobre a prótese Esteem, segue o relato da Dra. Mariana Hausen Pinna, que auxiliou o Prof; Ricardo Ferreira Bento nas cirurgias envolvendo esse dispositivo:

> *As primeiras cirurgias da prótese de orelha média totalmente implantável, Esteem, no Brasil aconteceram entre novembro de 2009 e março de 2010; nesse período, 10 pacientes foram implantados. A grande diferença em relação às tentativas de próteses totalmente implantáveis era o fato de o Esteem não ter microfone implantável e utilizar o sistema da membrana timpânica e cadeia ossicular como amplificador, ou seja, um microfone "natural".*
>
> *Eu fui para Greensboro, EUA, para o treinamento de cirurgiões. Acho interessantíssimo que, em 2010, lembro de conversar com o Prof. Ricardo, acreditando que em uma década só não usaria prótese totalmente implantável quem tivesse uma contraindicação muito importante ao procedimento.*
>
> *Hoje, 15 anos depois, sabemos que não aconteceu. Depois de um longo processo burocrático e da seleção cuidadosa dos pacientes, conjuntamente com a fonoaudióloga Isabela Jardim, o Prof. Ricardo fez a primeira cirurgia do Esteem no Brasil em novembro de 2009; eu auxiliei na cirurgia que levou quase nove horas. O procedimento é muito desafiador, com várias etapas críticas e testes intraoperatórios que, se não são satisfatórios, exigem reposicionamento do dispositivo.*
>
> *A décima cirurgia levou três horas apenas. Alguns pacientes tiveram ganho audiológico excelente, outros, nem tanto, mas o que havia de mais notório para nós eram os relatos unânimes e animadores de possibilidade de dormir com o aparelho ligado, tomar banho, nadar – experiências que usuários de próteses convencionais não poderiam ter.*

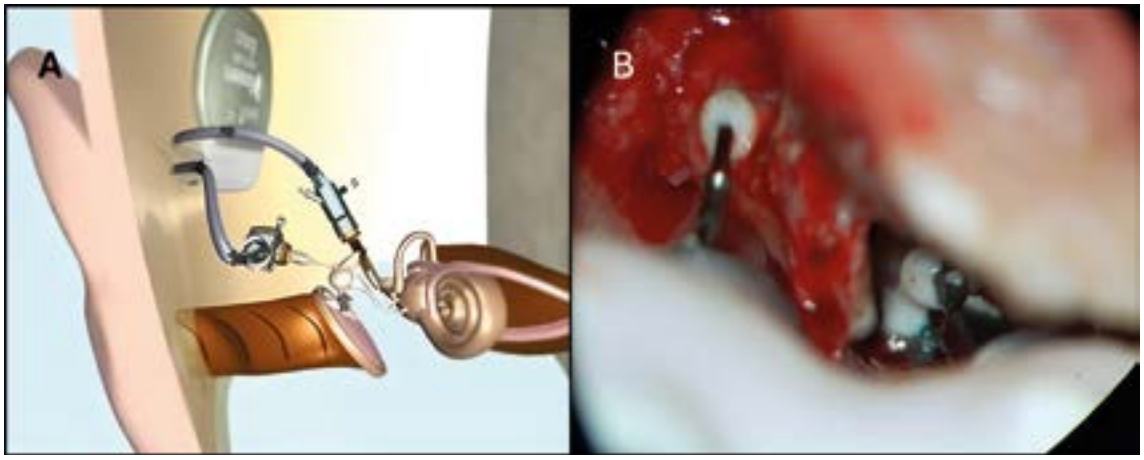

Figura 18: Prótese auditiva totalmente implantável Esteem (Envoy Medical). A – Desenho esquemático. B – Foto da primeira cirurgia do Brasil; é possível ver os transdutores fixados na bigorna e no estribo com cimento ósseo.

Sobre a prótese auditiva Carina, Dr. Iulo Barauna, o brasileiro que fez o maior número de cirurgias, apresenta o seguinte relato:

> *Minha experiência com a prótese auditiva Carina começou ainda em 2012, quando pertencia à Otologics, empresa americana sediada no Colorado. Em 2016, a Cochlear adquiriu os direitos sobre os ativos da Otologics e, a partir dessa data, houve um incremento significativo no número de casos realizados no Brasil. Naquela época, o Carina era uma opção promissora para pacientes com perdas auditivas leves a moderadamente severas, oferecendo um dispositivo completamente subcutâneo que eliminava a necessidade de componentes externos visíveis. Tive a oportunidade de liderar a implementação cirúrgica de 31 casos, consolidando um capítulo relevante na história da reabilitação auditiva no país.*

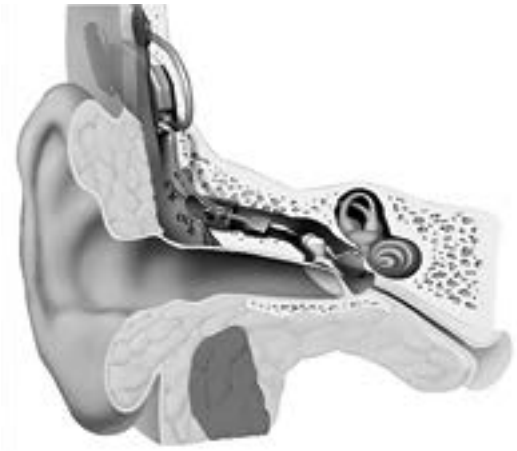

Figura 19: Prótese auditiva totalmente implantável CARINA (Cochlear Corp.). Figura esquemática.

Figura 20: Foto intraoperatória da prótese implantável Vibrant SoundBridge (Med-el) em orelha malformada.
Cortesia de Rubens Vuono de Brito Neto.

Outras próteses auditivas implantáveis

Vibrant SoundBridge (Med-el)

O Vibrant SoundBridge é uma prótese de vibração de cadeia ossicular fabricado pela Med-el Corp. O primeiro Vibrant foi realizado no Brasil pelo Dr. Ricardo Ferreira Bento, em 1996. Ele nos conta como foi essa primeira cirurgia:

> *Era uma paciente chamada Katia, com colesteatoma bilateral e que já tinha sido submetida a cirurgia bilateralmente. Apresentava recidiva do colesteatoma com perda auditiva do tipo mista. Posicionei o Vibrant na janela redonda, obliterando a cavidade mastoidea.*

No ano de 2011, o Prof. Dr. Rubens Vuono de Brito Neto, o Prof. Dr. Antonio Lamônica e o Prof. Dr. Luiz Fernando Lourençone iniciaram, no Centro de Reabilitação de Anomalias Craniofaciais da USP – Bauru, um grande projeto para a reabilitação auditiva de pacientes com orelhas malformadas, a partir do uso do dispositivo Vibrant. Devido à dificuldade da cirurgia e por haver alternativas mais seguras, como o BAHA, era uma indicação pouco conhecida.

Porém, o Vibrant tinha a vantagem de ser a única prótese transcutânea na época e a de estimular as orelhas em separado, diferentemente das osteoancoradas, como o BAHA, que sempre estimulam bilateralmente pela condução óssea do crânio. Foram realizadas cinquenta cirurgias, nos mais diferentes graus de mal-

formação, com resultados bastante positivos. Esse trabalho originou publicação em revista científica internacional e quatro teses de doutorado, tornando o centro de Bauru referência mundial nesse tipo de cirurgia.

Maxum

O sistema Maxum, um implante auditivo fabricado pela americana Ototronix, é composto por um pequeno dispositivo magnético de titânio e um processador de som intracanal. O implante é colocado no ouvido médio, preso ao ramo longo da bigorna, e o processador de som, ao canal auditivo. O processador de som, por meio de indução eletromagnética, faz a parte implantada na cadeia ossicular vibrar; essa estimulação proporcionaria uma qualidade de som mais limpa e nítida, e mais amplificação sem *feedback*. Dispositivo indicado para perda auditiva neurossensorial a pacientes com orelha média normal.

O Prof. Ricardo participou das pesquisas desse aparelho nos Estados Unidos e está realizando a pesquisa agora no Brasil, aprovada pelo Ministério da Saúde, Comissão Nacional de Ética em Pesquisa (CONEP) e do Comitê de Ética do HCFMUSP. O aparelho é invisível e a cirurgia, de baixa complexidade, podendo ser feita com anestesia local, ambulatorialmente.

No dia 30 de janeiro de 2017, o Prof. Ricardo Ferreira Bento realizou as três primeiras cirurgias com o aparelho de audição implantável Maxxun no Brasil. O trabalho audiológico dos pacientes foram conduzidos pela fonoaudióloga Isabela Jardim.

Figura 21: Intraoperatório da primeira cirurgia de Maxxun no Brasil, onde se observa a bobina fixada no ramo longo da bigorna com cimento ósseo. Arquivo pessoal do autor.

Evolução dos implantes cocleares e próteses implantáveis

1950 – André Djourno & Charles Eyriès (França)
Primeira estimulação elétrica direta do nervo auditivo em humano, gerando percepção sonora.

1961 – William House (EUA)
Cria o primeiro implante coclear experimental, com eletrodo único – considerado o "pai da Otologia moderna".

1964 – Doyle et al. (EUA)
Usam os primeiros múltiplos eletrodos intracocleares, com percepção rudimentar de fala.

1966 – Simmons (EUA)
Implanta eletrodos no modíolo coclear, comprovando codificação espacial da frequência.

1972 – 3M/House (EUA)
William House e Jack Urban desenvolvem o primeiro implante coclear comercial de canal único – aprovado pelo FDA em 1984.

1977 – Kurt Burian (Áustria)
Primeiro implante multicanal europeu (Med-El), com estimulação segmentar da cóclea.

1978 – Graeme Clark (Austrália)
Cria o Nucleus 22 multicanal, capaz de permitir discriminação de fala – o primeiro IC multicanal aprovado pelo FDA (1985).

1977 – 1º Implante Coclear no Brasil
Pedro Luiz Mangabeira Albernaz (SP) realiza o primeiro IC da América Latina, com sistema 3M/House.

1981 – Tjellström & Brånemark (Suécia)
Criam o BAHA – primeira prótese auditiva osteoancorada baseada em osseointegração.

1988 – Implante Coclear elaborado pela USP (FMUSP-1)
Grupo liderado por e Ricardo Ferreira Bento desenvolve e testa o primeiro protótipo nacional de IC, marco científico brasileiro.

1989 – Criação do Programa de Implantes Cocleares do Hospital das Clínicas de São Paulo (Ricardo Ferreira Bento). E em 1990 do HRAC/USP-Bauru (Orozimbo Costa Filho). Tornam-se referência multiprofissional nacional.

Implante Nucleus (Cochlear corp).

1993 – Inclusão do Implante Coclear no SUS
O procedimento passa a constar na Portaria nº 126, garantindo cobertura pública via SIH/SUS.

1996 – 1º Implante Med-El e 1º Clarion (AB) no Brasil
Luiz Lavinsky (HCPA) realiza o primeiro Med-El; Pedro L. Mangabeira Albernaz (SP), o primeiro Advanced Bionics (Clarion).

2005 – Primeiro implante auditivo de tronco cerebral (ABI) realizado no Brasil.
Dr. Ricardo Bento e Willian Hitzelberg.

2006 – Primeiro Curso Multicêntrico de Implantes Cocleares. Composta pela FMUSP (Ricardo Bento), UNICAMP (Paulo Porto) e USP-BAURU (Orozimbo Costa Filho).

2013 – 1º Bonebridge no Brasil
Vagner Antônio Rodrigues da Silva implanta o primeiro Bonebridge (Med-El) na Beneficência Portuguesa de São José do Rio Preto, modelo BCI-601.

2017 – 1º Maxum no Brasil
Realizado no HC-FMUSP, com três cirurgias em janeiro de 2017, ampliando as opções de próteses de orelha média.

2021 – 1º OSIA no Brasil
Dr. André Luiz Ataíde (Londrina-PR) realiza o primeiro OSIA (Cochlear) em maio de 2021.

1996 – 1º BAHA no Brasil
Ricardo Ferreira Bento (FMUSP) implanta o primeiro BAHA em criança com Treacher Collins.

1996 – 1º Vibrant Soundbridge no Brasil
Ricardo Ferreira Bento (FMUSP) realiza o primeiro Vibrant Soundbridge em paciente com colesteatoma bilateral e perda mista – marco pioneiro mundial.

1999 – Portaria nº 1.278/MS
Cria oficialmente os Centros de Implante Coclear do SUS, consolidando o modelo público nacional.

2007 – Primeiro ABI em crianças do Brasil.
Ricardo Bento, Vitorio Coletti, Rubens Brito Neto, Robinson Koji Tsuji.

2009 – Primeira prótese totalmente implantável Steem.
Mariana Hausen Pinna e Ricardo Ferreira Bento.

2011 – Expansão do uso do Vibrant (USP-Bauru)
Equipe de Rubens Vuono de Brito Neto, Antonio Lamônica e Luiz Lourençone realiza 50 casos de Vibrant, tornando Bauru centro de referência mundial .

2025 – 1º Sentio no Brasil e América Latina
Robinson K. Tsuji e Ricardo F. Bento (FMUSP) realizam o primeiro Sentio (Oticon Medical), sistema de condução óssea ativo.

2025 – Brasil entre os líderes mundiais
Com mais de 35 centros públicos ativos, o país se consolida como referência latino-americana em reabilitação auditiva cirúrgica e ensino otológico.